

口腔内科学题目 (50 题)

1. 常见于乳牙根尖周严重感染, 影响继承恒牙釉质发育不全, 称为

- A. 桑葚牙
- B. 牛牙样牙
- C. 特纳牙
- D. 畸形中央尖
- E. 牙内陷

2. 牙隐裂隐裂线不明显时常采用的检查方法

- A. 咬诊
- B. 电活力检测
- C. 碘酊染色
- D. 探诊
- E. 冷热诊

3. 可复性牙髓炎下列哪项是不正确的

- A. 是牙髓组织的初期炎症
- B. 患牙冷刺激出现瞬间的疼痛反应, 刺激去除疼痛消失
- C. 叩诊 (-)
- D. 有自发性疼痛史
- E. 电活力测试敏感

4. 急性根尖周脓肿切开的主要临床依据是

- A. 扪诊有波动感
- B. 剧烈疼痛
- C. 根尖区牙龈肿大压痛
- D. 体温 38°C 以上
- E. 患牙叩痛明显

5. 慢性根尖周炎主要的病变类型为

- A. 致密性骨炎
- B. 根尖周肉芽肿
- C. 根尖脓肿
- D. 根尖囊肿
- E. 有瘘型根尖脓肿



6. 以下哪个不是慢性龈缘炎的临床表现

- A. 牙龈碰触易出血
- B. 龈袋加深, 探诊深度可超过 3mm
- C. 部分患者可发展成牙周炎
- D. 龈红肿松软
- E. 有轻度的附着丧失



7. 与药物性牙龈肥大有关系的药物是

- A. 地高辛
- B. 胰岛素
- C. 利多卡因
- D. 环孢素
- E. 头孢菌素



8. 牙槽骨垂直吸收时伴随的牙周袋多为

- A. 龈袋
- B. 复杂袋
- C. 骨上袋
- D. 骨下袋
- E. 假性牙周袋



9. 引导性组织再生术效果最好的是

- A. II度根分叉病变
- B. III度根分叉病变
- C. 一壁骨下袋
- D. 二壁骨下袋
- E. 三壁骨下袋



10. 与侵袭性牙周炎关系最密切的致病菌是

- A. 牙龈卟啉单胞菌
- B. 伴放线聚集杆菌
- C. 中间普氏菌
- D. 具核梭杆菌
- E. 变形链球菌



11. 临床上乳牙根管充填术常用药物是

- A. 氧化锌丁香油糊剂
- B. 聚羧酸水门汀
- C. 磷酸水门汀
- D. 樟脑酚
- E. 甲醛甲酚




12. 年轻恒牙牙根未发育完全的死髓牙, 可采用哪种方法促使牙根继续发育

- A. 倒充填术
- B. 根管治疗术
- C. 牙髓摘除术
- D. 根尖诱导成形术
- E. 活髓切断术



13. 恒牙早萌多见于

- A. 下颌第一前磨牙

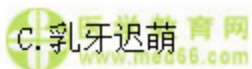

- B. 下颌第一磨牙
- C. 上颌中切牙
- D. 上颌第一磨牙
- E. 下颌尖牙



14. 牙齿萌出的时间超前于正常萌出的时间, 且萌出的牙齿牙根发育不足根长的1/3, 称为

- A. 牙齿固连
- B. 牙齿早萌
- C. 乳牙迟萌
- D. 乳牙早失
- E. 异位萌出



15. 不能用于口腔念珠菌病局部治疗的药物是

- A. 西地碘
- B. 2%~4%碳酸氢钠
- C. 制霉菌素
- D. 肤轻松软膏
- E. 氯己定漱口水



16. 对于念珠菌性口炎中慢性肥厚型的高龄患者, 为了明确诊断有无异常增生, 首选的诊断方法是

- A. 唾液培养
- B. 唾液及血清念珠菌抗体测定
- C. 活体组织检查
- D. 直接涂片镜检
- E. 血 CEA 测定



17. 下列哪项不是白斑的分型

- A. 均质状
- B. 颗粒状
- C. 萎缩状
- D. 疣状
- E. 溃疡状

18. 白斑的诊断

- A. 可根据临床检查做出
- B. 可根据血液化验获得
- C. 可根据家族病史确认
- D. 必须由病理检查证实
- E. 必须由间接免疫荧光检查做出

19. 女性，35 岁。发现舌背白色病损 4 个月，检查发现其舌背左侧约 0.5cm × 0.5cm 白色角化病损，边界不清楚，表面光滑略呈淡紫色。患者发病前有精神创伤史，下肢皮肤有多角形紫红色丘疹，表面有 Wickham 纹。分析该患者的诊断可能是

- A. 白斑
- B. 扁平苔藓
- C. 白色角化症
- D. 地图舌
- E. 盘状红斑狼疮

20. 以下龋病类型中，按损害程度分类的是

- A. 中龋
- B. 急性龋
- C. 窝沟龋
- D. 静止龋
- E. 慢性龋

21. 诊断邻面龋最准确的方法是

A. 视诊

B. 探诊

C. 菌斑染色

D. 温度测试

E. 咬合翼片

22. 有关氟斑牙描述不正确的是

A. 一种特殊的牙形态发育异常

B. 一般发生在恒牙

C. 具有对称性

D. 是一种地区流行病

E. 上前牙唇侧最明显

用

A. 根管治疗术

B. 根尖诱导成形术

C. 备洞充填

D. 嵌体修复

E. 拔除

24. 各型牙内陷中最严重的是

A. 畸形根面沟

B. 畸形舌侧窝

C. 畸形舌侧尖

D. 牙中牙

E. 釉珠

25. 下列哪项不是牙齿脱位后伴发的各种并发症

- A. 牙髓坏死
- B. 牙髓腔变窄或消失
- C. 牙根外吸收
- D. 边缘性牙槽突吸收
- E. 逆行性牙髓炎



26. 主要由机械摩擦作用而造成的牙齿硬组织渐进丧失的疾病，称为

- A. 龋病
- B. 磨损
- C. 酸蚀
- D. 牙震荡
- E. 牙隐裂



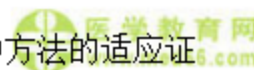
27. 牙齿颈部硬组织在某些因素长期作用下逐渐丧失常呈楔形，称为

- A. 楔状缺损
- B. 酸蚀症
- C. 牙隐裂
- D. 牙本质敏感
- E. 磨损



28. 外伤冠折或牙体预备后的大面积牙本质暴露是以下哪种方法的适应证

- A. 直接盖髓术
- B. 间接盖髓术
- C. 安抚
- D. 根管治疗
- E. 根尖诱导成形术



29. 以下哪项不是根管充填剂应具备的性能

- A. 根充后有持续的消毒作用
- B. 充填后有一定的体积收缩
- C. 能促进根尖周病变的愈合
- D. 能与根管壁密合
- E. X 线阻射



30. 以下哪种情况不是根管再治疗的非适应证

- A. 根管充填材料无法取出
- B. X 线片根尖透射影达到根长的 1/3
- C. 不能进行彻底的根管预备
- D. 根管欠填的患牙
- E. 髓室底有大的穿孔



31. X 线片上判断牙槽骨高度降低的标准是牙槽嵴顶

- A. 与釉牙骨质界平齐
- B. 到釉牙骨质界的距离小于 1mm
- C. 到釉牙骨质界的距离小于 2mm
- D. 到釉牙骨质界的距离大于 2mm
- E. 到釉牙骨质界的距离大于 3mm



32. 关于生物学宽度的叙述正确的是

- A. 龈沟底与牙槽嵴顶之间的恒定距离约 2mm
- B. 龈沟底与牙槽嵴顶之间的距离约 2mm, 其改变可反映牙周状况
- C. 牙周炎时牙槽骨水平吸收, 生物学宽度增大
- D. 牙周萎缩时生物学宽度变小
- E. 随年龄增长上皮附着根向迁移, 生物学宽度变小



33. ANUG 的发病特点除外的是

- A. 以男性吸烟者多见
- B. 本病起病急
- C. 病程较短
- D. 常为数天至 2~4 周
- E. 以龈乳头和龈缘的坏死为其特征性损害

34. 急性龈乳头炎的病因如下, 除了

- A. 过强的冷热刺激
- B. 过硬、过锐的食物刺伤
- C. 不恰当刷牙
- D. 食物嵌塞
- E. 充填体悬突, 不良修复体边缘

35. 妊娠期龈炎的治疗, 不正确的

- A. 去除局部刺激物
- B. 局部应用 1%过氧化氢液含漱
- C. 严格控制菌斑
- D. 全身应用抗生素
- E. 适时手术治疗

36. 下列可导致牙龈增生的药物不包括

- A. 环孢素
- B. 苯妥英钠
- C. 硝苯地平 (心痛定)
- D. 维拉帕米
- E. 硝酸异山梨醇酯 (消心痛)

37. 牙槽骨垂直吸收时伴随的牙周袋多为

- A. 龈袋

- B. 复杂袋
- C. 骨上袋
- D. 骨下袋
- E. 假性牙周袋



38. 龈下刮治术中，下列操作不正确的是

- A. 以改良握笔式握持器械
- B. 支点稳妥
- C. 匙形器放入牙周袋时使工作端平面与牙根面平行
- D. 匙形器探到牙石根方后，与牙面形成 80° 角进行刮治
- E. 匙形器放入牙周袋时使工作端平面与牙根面成 80° 角



39. 牙周脓肿的表现，哪一项是不正确的

- A. 牙龈局限性肿胀
- B. 无牙髓活力
- C. 肿胀区疼痛
- D. 牙石较多，松动明显



E. 有深牙周袋



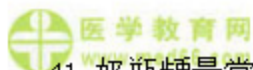
40. 牙周-牙髓联合病变治疗的原则，不包括

- A. 尽快查清病源，确定主次
- B. 一般来说，死髓牙先做牙髓治疗，配合一般牙周治疗
- C. 不能同时牙周、牙髓治疗
- D. 逆行性牙髓炎，牙周病变重且不易彻底控制炎症的可直接拔除患牙
- E. 牙周病变较重且牙髓活力迟钝的患牙，应同时做牙髓治疗，以利于牙周病变的愈合



41. 奶瓶龋最常见于

- A. 上颌乳切牙




- B. 下颌乳切牙
- C. 上颌乳磨牙
- D. 下颌乳磨牙
- E. 全部乳牙



42. 乳牙修复治疗下列哪一项描述是错误的

- A. 广泛龋也可以树脂修复
- B. 近髓处可用氢氧化钙护髓
- C. 必须采用双层垫底
- D. 玻璃离子是较为理想的充填材料
- E. 前牙后牙均可以采用复合树脂充填



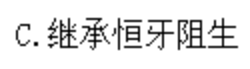
43. 年轻恒牙牙髓治疗的治疗原则为

- A. 保存生活的牙髓组织
- B. 维持牙列完整行使功能
- C. 不刺激根尖周组织
- D. 牙髓活力正常有利于颌骨及颅面的发育
- E. 减少患者就诊次数



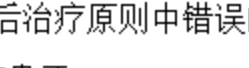
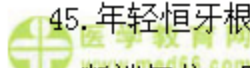
44. 乳牙早失后缺牙间隙可能会出现的变化，下列叙述错误的是

- A. 间隙变小或消失
- B. 继承恒牙萌出错位
- C. 继承恒牙阻生
- D. 对（牙合）牙临床牙冠变短
- E. 可能造成错（牙合）畸形



45. 年轻恒牙根折后治疗原则中错误的是

- A. 断端复位，固定患牙
- B. 一般弹性固定 4 周

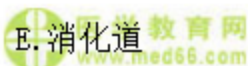

- C. 消除咬合创伤
- D. 根尖 1/3 折断需拔除患牙
- E. 定期复查, 观察牙髓状况



46. 以下关于口腔单纯疱疹病毒传染方式错误的是

- A. 呼吸道
- B. 口腔
- C. 鼻
- D. 眼结膜



- E. 消化道

47. 不适用于口腔单纯性疱疹治疗的药物是

- A. 阿昔洛韦
- B. 利巴韦林
- C. 抗生素
- D. 复方硼酸溶液
- E. 西瓜霜粉剂




48. 需要与创伤性溃疡相鉴别的疾病有

- A. 口腔黏膜外伤、残冠、口腔癌
- B. 残冠、不良修复体、结核性溃疡
- C. 口腔癌、腺周口疮、结核性溃疡
- D. 疱疹性龈口炎、天疱疮、腺周口疮
- E. 球菌性口炎、结核性溃疡、艾滋病



49. 关于复发性阿弗他溃疡特征描述正确的是



- A. 具有特异性、复发性和自限性
- B. 具有传染性、周期性和自限性
- C. 具有特异性、传染性和复发性

- D. 具有周期性、复发性和自限性
- E. 具有聚集性、特异性和周期性

50. 地图舌的病损边缘表现为

- A. 丝状乳头剥脱
- B. 微凹陷
- C. 红色光滑区
- D. 红斑
- E. 增厚

口腔内科学答案及解析

1. 【正确答案】C

【答案解析】常见于乳牙根尖周严重感染，影响继承恒牙釉质发育不全。这种情况称为特纳牙。

本题知识点：特纳 (Turner) 牙

2. 【正确答案】C

【答案解析】咬诊、探诊、染色法、透照法均可用于隐裂牙的检查。2.5%碘酊或其他染料类药物使牙面裂纹清晰可见。对无症状隐裂牙也能检查出来。

本题知识点：牙隐裂

3. 【正确答案】D

【答案解析】牙髓炎可分为可复性牙髓炎和不可复性牙髓炎，可复性牙髓炎无自发痛病史，只有不可复性牙髓炎才有自发痛病史。

本题知识点：牙髓炎

4. 【正确答案】A

【答案解析】急性根尖周炎脓肿切开的主要临床依据是黏膜肿胀发红，波动感明显，或穿刺检查有脓液等。

本题知识点：根尖周炎

5. 【正确答案】B

【答案解析】以炎症性肉芽组织形成为主要病理变化的慢性根尖周炎即为根尖周肉芽肿，它是慢性根尖周炎的主要病变类型。

本题知识点：根尖周炎

6. 【正确答案】E

【答案解析】健康的龈沟探诊深度一般不超过 2~3mm，当牙龈有炎症时，由于组织的水肿或增生，龈沟的探诊深度可达 3mm 以上，但上皮附着（龈沟底）的位置仍在釉牙骨质界处，临床上不能探到釉牙骨质界，也就是说此时尚无附着丧失，也无牙槽骨吸收，形成的是假性牙周袋。是否有附着丧失是区别牙龈炎和牙周炎的关键指征。

本题知识点：慢性龈炎表现及治疗

7. 【正确答案】D

【答案解析】长期服用抗癫痫药物苯妥英钠（大仑丁）、钙通道阻滞剂、免疫抑制剂等可引起牙龈增生。环孢素属于免疫抑制剂。

本题知识点：药物性牙龈肥大

8. 【正确答案】D

【答案解析】牙槽骨垂直吸收时，在 X 线片上显示的是与牙根面之间形成的有一定角度的骨缺损。此时牙周袋的袋底位于牙槽嵴顶的根方（即下方），所以此种牙周袋称为骨下袋。

本题知识点：慢性牙周炎

9. 【正确答案】E

【答案解析】引导性牙周组织再生术（GTR）：窄而深的骨下袋为 GTR 的适应症，骨袋过宽则效果差。三壁骨袋因牙周膜细胞来源丰富且易于提供牙周膜细胞生长的空间，故效果最好。窄而深的二壁骨袋也是较好的适应症。

本题知识点：慢性牙周炎

10. 【正确答案】B

【答案解析】伴放线聚集杆菌是侵袭性牙周炎的主要致病菌。

本题知识点：侵袭性牙周炎

11. 【正确答案】A

【答案解析】乳牙应该采用可吸收的，不影响乳牙替换的根管充填材料，常用材料有氧化锌丁香油糊剂、碘仿糊剂、氧化锌碘仿糊剂、氢氧化钙糊剂等。聚羧酸水门汀、磷酸水门汀难吸收，并且流动性差，无法导入根管，用作垫底材料，而不用做乳牙根管治疗术常用药物。樟脑酚、甲醛甲酚是根管消毒药物，不用作乳牙根充药物。

本题知识点：乳牙、年轻恒牙牙髓病与根尖周病

12. 【正确答案】D

【答案解析】根尖诱导成形术用于年轻恒牙牙根未发育完全，而发生严重牙髓病变和根尖周病变，促使牙根继续发育和根尖形成。

本题知识点：乳牙、年轻恒牙牙髓病与根尖周病

13. 【正确答案】A

【答案解析】恒牙早萌在前磨牙多见，下颌多于上颌。早萌牙多伴有釉质发育不全。

本题知识点：乳牙滞留和牙齿早萌

14. 【正确答案】B

【答案解析】早萌：牙齿早萌指牙齿萌出的时间超前于正常萌出的时间，而且萌出牙齿的牙根发育不足根长的 1/3。

本题知识点：乳牙滞留和牙齿早萌

15. 【正确答案】D

【答案解析】治疗念珠菌病应该用抗真菌药物治疗，肤轻松软膏是激素类药物，故不能用。

本题知识点：口腔念珠菌病



16. 【正确答案】C

【答案解析】活检法：念珠菌性白斑有约4%的恶变率，高龄患者应提高警惕，争取早期活检。将组织切片用PAS染色，镜下可见增生的口腔黏膜上皮细胞间有芽生孢子和菌丝。

本题知识点：口腔念珠菌病



17. 【正确答案】C

【答案解析】白斑可根据临床表现不同，分为均质型和非均质型，均质型分为斑块型、皱纸纹型；非均质型又可分为疣状型、溃疡型和颗粒型。

本题知识点：白斑



18. 【正确答案】D

【答案解析】白斑的诊断须根据临床表现和组织病理学检查方可确诊。

本题知识点：白斑



19. 【正确答案】B

【答案解析】扁平苔藓口腔主要特征为珠光白色丘疹或条纹。白纹可交织成网状，或呈树枝状。损害有明显的左右对称性，黏膜柔软但有粗糙感，轻度刺激痛。皮肤损害特点为扁平面有光泽的浅紫红色多角形丘疹，丘疹如绿豆大小，边缘境界清楚，质地坚硬。损害区粗糙，丘疹间可见皮肤皱褶，由于瘙痒故多有搔痕。以石蜡油涂在丘疹表面，在放大镜下观察可看到有细白纹，称 Wickham 纹。

本题知识点：扁平苔藓



20. 【正确答案】A

【答案解析】根据病变侵入牙齿的深度分类：临床上以去除龋腐后洞底所在的组织位置分为浅、中、深龋。

本题知识点：龋病的临床表现与分类

 医学教育网
www.med66.com

21. 【正确答案】E

 医学教育网
www.med66.com

【答案解析】龋损在 X 线片上显示透射影像。对于视诊和探诊不能确定的龋损，如邻面龋、潜行性龋、洞底继发龋，应拍摄 X 线片。确定邻面龋时，最好拍摄咬合翼片，因根尖片中牙冠的邻面影像常有重叠而影响观察。

本题知识点：龋病的诊断及鉴别诊断

 医学教育网
www.med66.com

22. 【正确答案】A

 医学教育网
www.med66.com

【答案解析】氟牙症又称氟斑牙或斑釉牙。氟牙症是氟摄入量过高引起的一种特殊类型的釉质发育不全。

本题知识点：氟牙症

 医学教育网
www.med66.com

23. 【正确答案】B

【答案解析】对于牙髓感染，而根尖孔未闭合的患牙，应该采取根尖诱导成形术使其根尖孔闭合后再行其他治疗。


本题知识点：畸形中央尖

 医学教育网
www.med66.com

24. 【正确答案】D

【答案解析】牙中牙：是牙内陷最严重的一种。牙齿呈圆锥状，且较其固有形态稍大；X 线片示一个牙包于牙中，其实陷入部分的中央不是牙髓，而是含有残余成釉器的空腔。

本题知识点：牙内陷

 医学教育网
www.med66.com

25. 【正确答案】E

【答案解析】牙齿脱位后，可以发生各种并发症：牙髓坏死；牙髓腔变窄或消失；牙根外吸收；边缘性牙槽突吸收。

 医学教育网
www.med66.com

本题知识点：牙脱位

26. 【正确答案】B

【答案解析】磨损指主要由机械摩擦作用而造成的牙齿硬组织渐进丧失的疾病。

本题知识点：磨损

27. 【正确答案】A

【答案解析】牙齿颈部硬组织在某些因素长期作用下逐渐丧失，由于这种缺损常呈楔形因而称为楔状缺损。

本题知识点：楔状缺损

28. 【正确答案】B

【答案解析】间接盖髓术：深龋引起的可复性牙髓炎、外伤冠折或牙体预备后的大面积牙本质暴露。

本题知识点：盖髓术

29. 【正确答案】B

【答案解析】根管充填的目的是封闭根管系统，防止细菌进入根管系统造成根管的再感染和组织液进入根管成为残余细菌的培养基，如果根充材料收缩可能会出现上述情况。根管充填材料的性能要求如下：①根管充填后有持续的消毒作用；②与根管壁能密合；③能促进根尖周病变的愈合④根管充填后不收缩；⑤易于消毒、使用和去除；⑥不使牙变色；⑦对机体无害；⑧x线阻射便于检查。

本题知识点：根管充填

30. 【正确答案】D

【答案解析】患牙病因复杂，难以进行根管再治疗。如：①根管充填材料无法取出；②不能进行彻底的根管预备；③x线片根尖透射影达到根长的1/3；④根管内的根充材料、分离器械可能会进入根尖周病变区内；⑤髓室底有大的穿孔；

⑥牙根中份到根尖部根管壁穿孔；⑦根周牙槽骨吸收达根长的 1/2；⑧牙齿松动度 2 度以上；⑨牙周袋与根尖周病变已连通。

本题知识点：根管再治疗

 医学教育网
www.med66.com

31. 【正确答案】D

 医学教育网
www.med66.com

【答案解析】正常情况之下牙槽嵴顶到釉牙骨质界的距离约为 2mm，而釉牙骨质界的位置是恒定的，距离增大则表示牙槽骨高度降低。

本题知识点：牙周疾病促进因素

 医学教育网
www.med66.com

 医学教育网
www.med66.com

32. 【正确答案】A

【答案解析】通常将龈沟底与牙槽嵴顶之间的恒定距离称为生物学宽度，包括结合上皮和牙槽嵴顶上方的结缔组织，约 2mm。随着年龄的增大或在病变情况下，上皮附着向根方迁移，牙槽嵴顶亦随之下降，沟（袋）底与牙槽嵴顶间的生物学宽度保持不变。

本题知识点：牙周疾病促进因素

 医学教育网
www.med66.com

 医学教育网
www.med66.com

 医学教育网
www.med66.com

33. 【正确答案】D

【答案解析】ANUG 好发人群常发生于青壮年，以男性吸烟者多见。病程本病起病急，病程较短，常为数天至 1~2 周。以龈乳头和龈缘的坏死为其特征性损害。

本题知识点：坏死性溃疡性龈炎

 医学教育网
www.med66.com


34. 【正确答案】A

 医学教育网
www.med66.com

 医学教育网
www.med66.com

【答案解析】牙龈乳头受到机械或化学的刺激，是引起急性龈乳头炎的直接原因。食物嵌塞造成牙龈乳头的压迫及食物发酵产物的刺激可引起龈乳头的急性炎症。不适当的使用牙签或其他器具剔牙，过硬、过锐的食物的刺伤，邻面龋尖锐边缘的刺激也可引起急性龈乳头炎。充填体的悬突、不良修复体的边缘、义齿的卡环臂尖以及不良的松牙固定等均可刺激龈乳头，造成龈乳头的急性炎症。

本题知识点：急性龈乳头炎

 医学教育网
www.med66.com

 医学教育网
www.med66.com

35. 【正确答案】D

【答案解析】对于较严重的患者，如牙龈炎症肥大明显、龈袋有溢脓时，可用1%过氧化氢液和生理盐水冲洗，也可使用刺激性小、不影响胎儿生长发育的含漱液含漱，如1%过氧化氢液，但不宜长期使用。应注意尽量避免使用全身药物治疗，以免影响胎儿发育。

本题知识点：妊娠期牙龈炎

36. 【正确答案】E

【答案解析】癫痫患者长期服用苯妥英钠，使原来已有炎症的牙龈组织发生纤维性增生。钙通道阻滞剂如硝苯地平（心痛定）、维拉帕米等和免疫抑制剂环孢素也可引起药物性牙龈增生。硝苯地平为钙通道阻滞剂，对高血压、冠心病患者具有扩张周围血管和冠状动脉的作用。环孢素为免疫抑制剂，常用于器官移植或某些自身免疫性疾病患者。如果钙通道阻滞剂和免疫抑制剂两药联合应用，会增加牙龈增生的发生率和严重程度。

本题知识点：药物性牙龈肥大

37. 【正确答案】D

【答案解析】牙槽骨垂直吸收时，在X线片上显示的是与牙根面之间形成的有一定角度的骨缺损。此时牙周袋的袋底位于牙槽嵴顶的根方（即下方），所以此种牙周袋称为骨下袋。

本题知识点：慢性牙周炎的病因，表现诊断及预后

38. 【正确答案】E

【答案解析】匙形器放入牙周袋时应使工作端平面与牙根面平行，到达袋底后，与根面间逐渐成 45° 角，以探查根面牙石，探到牙石根方后，与牙面形成 80° 角进行刮治，操作完成后仍回到与根面平行的位置，取出器械。

本题知识点：慢性牙周炎的治疗原则、程序及方法

39. 【正确答案】B

【答案解析】牙周脓肿的病源在牙周组织，一般有牙髓活力。

本题知识点：牙周脓肿


 医学教育网
www.med66.com

 医学教育网
www.med66.com

40. 【正确答案】C

【答案解析】在不能确定的情况下，死髓牙先做根管治疗，配合牙周治疗；活髓牙则先做系统的牙周治疗和调（牙合），若疗效不佳，再视情况进行牙髓治疗。

本题知识点：牙周-牙髓联合病变

 医学教育网
www.med66.com

 医学教育网
www.med66.com

41. 【正确答案】A

【答案解析】喂养龋：由于不良喂养习惯引起的早期广泛性龋齿，如含奶瓶入睡，睡前喝奶后不刷牙，牙齿萌出后夜间喝奶，延长母乳和奶瓶喂养时间，过多进食含糖饮料饮食等。表现为好发于上颌切牙的唇面，而在下颌切牙却无龋齿，也称奶瓶龋。

本题知识点：乳牙龋

 医学教育网
www.med66.com

 医学教育网
www.med66.com

42. 【正确答案】C

【答案解析】是否双层垫底要看具体情况，龋坏的程度。而不是说必须要双层垫底。

本题知识点：乳牙龋

 医学教育网
www.med66.com

 医学教育网
www.med66.com

43. 【正确答案】A

【答案解析】年轻恒牙萌出后，牙根的继续发育有赖于牙髓的作用。因此，在牙髓病的治疗中，保存生活牙髓应是最有益于年轻恒牙的首选治疗。

本题知识点：年轻恒牙牙髓病及根尖周病诊断及治疗

 医学教育网
www.med66.com

 医学教育网
www.med66.com

44. 【正确答案】D

【答案解析】牙齿在牙弓中的正确位置是多方面力量相互作用的结果。一旦失去平衡，就会造成牙齿位置的改变。乳牙早失后缺牙间隙变小或者消失，并导

 医学教育网
www.med66.com

 医学教育网
www.med66.com

致继承恒牙萌出错位或者阻生。乳牙过早丧失, 将导致邻牙向缺牙间隙移动, 对(牙合)牙会上长或下垂, 造成(牙合)错乱, 产生错(牙合)畸形。

本题知识点: 乳牙早失

 医学教育网
www.med66.com

45. 【正确答案】D

 医学教育网
www.med66.com

【答案解析】治疗原则: 断端复位, 固定患牙, 一般弹性固定4周。如果折断线靠近冠方, 延长到4个月。消除咬合创伤。术后定期复查, 如果出现牙髓症状, 进行根管治疗。根尖1/3折断可不予处理, 但应密切观察牙髓变化和根折愈合情况。近冠1/3折断可酌情采取断冠粘接术, 根管治疗-正畸牵引, 或保持间隙以利于永久修复。

本题知识点: 年轻恒牙牙外伤

 医学教育网
www.med66.com

46. 【正确答案】E

【答案解析】口腔单纯疱疹病毒传染方式主要为直接经呼吸道、口腔、鼻、眼结膜、生殖器黏膜或破损皮肤进入人体。


本题知识点: 口腔单纯疱疹

 医学教育网
www.med66.com

47. 【正确答案】C

【答案解析】口腔单纯性疱疹是由单纯疱疹病毒(HSV)引起。而抗生素是针对细菌的药物, 对病毒感染无作用。

本题知识点: 口腔单纯疱疹

 医学教育网
www.med66.com

48. 【正确答案】C  医学教育网
www.med66.com

 医学教育网
www.med66.com

【答案解析】创伤性溃疡物理性损伤是比较容易诊断的, 因为无论是急性或慢性, 均可从患者的主诉及病损的局部找到相对应的刺激物, 但需与口腔癌、腺周口疮、结核性溃疡鉴别。

本题知识点: 创伤性溃疡

 医学教育网
www.med66.com

 医学教育网
www.med66.com

49. 【正确答案】D

【答案解析】复发性阿弗他溃疡具有周期性、复发性和自限性的特征。

本题知识点：复发性阿弗他溃疡

50. 【正确答案】E

【答案解析】地图舌病损由中央区和周边区组成，中央区表现为丝状乳头萎缩呈剥脱状，而周边区表现为丝状乳头增厚，与周围正常黏膜形成明显的分界。

本题知识点：地图舌、沟纹舌及舌乳头炎